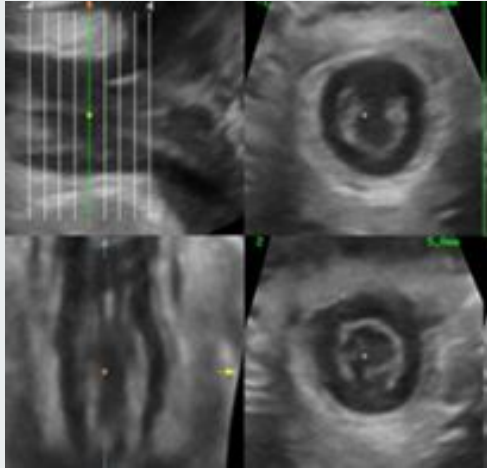
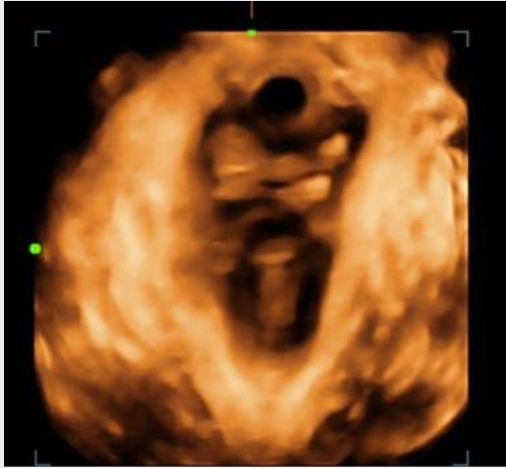
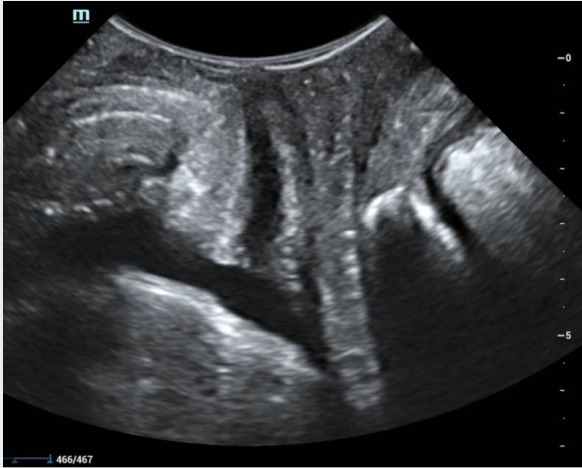
# ECOGRAFÍA TRANSPERINEAL 2D y 3D COMPRENDIENDO LA DINÁMICA DEL PISO DE LA PELVIS FEMENINA

María Sofía Berterreix Bonis - María Paula Tiscornia - Manuel Bustamante - Gabriela Sanchez

-----



# OBJETIVOS

---

- Revisar y actualizar aspectos técnicos de la ecografía transperineal 2D y 3D (ETP) .
- Describir la utilidad de la ETP en el diagnóstico de la patología del piso pélvico femenino.

# INTRODUCCIÓN

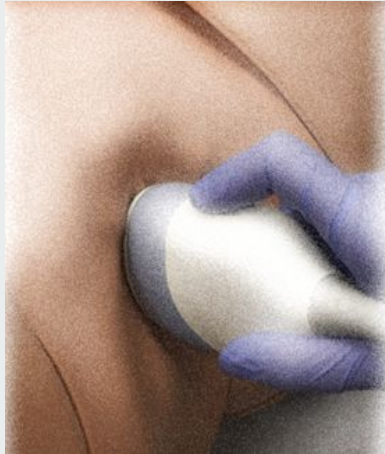---

→ La disfunción del piso pélvico es una condición frecuente que afecta principalmente a mujeres mayores de 50 años y disminuye la calidad de vida. Los síntomas más prevalentes son la incontinencia urinaria o fecal y los prolapsos de órganos pélvicos. La ETP 2D y 3D con reconstrucción multiplanar, permite realizar una evaluación anatómica y funcional de los tres compartimentos pélvicos y objetivar las anomalías relacionadas a los distintos síntomas.

# TÉCNICA

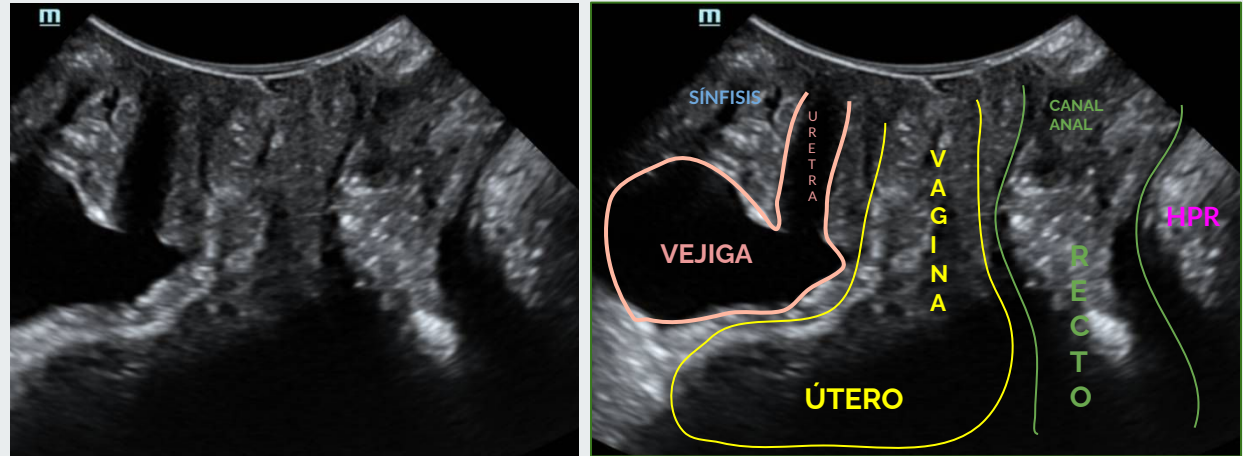
**1- Adquisición de las imágenes:**  
paciente en posición ginecológica.

Se utiliza un transductor convex volumetrico 3D (4-8 MHz) el cual se cubre con una funda y luego se apoya en el periné con la menor presión posible para permitir el descenso de órganos pélvicos durante las maniobras dinámicas.



**Figura 1-** Representación gráfica de colocación del transductor en el periné.

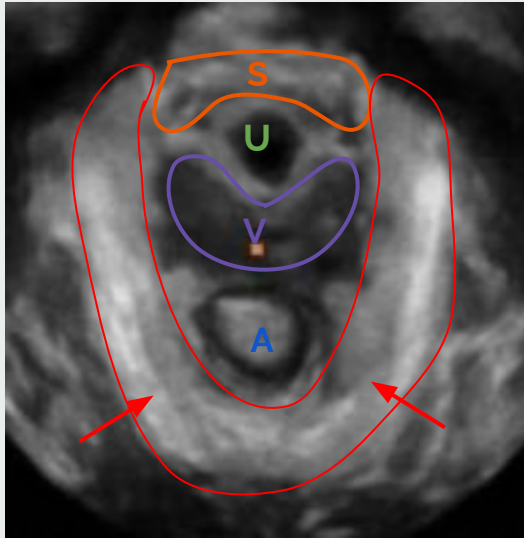
**2- Planos de estudio y anatomía ecográfica:** se obtienen imágenes en un plano medio sagital en 2D en reposo y en valsalva máxima.



**Figura 2-** Plano medio sagital 2D en reposo. Se visualiza de izquierda a derecha la sínfisis púbica, la uretra, la vejiga, la vagina con el útero, la unión anorrectal y haz puborrectal del músculo elevador del ano (HPR).

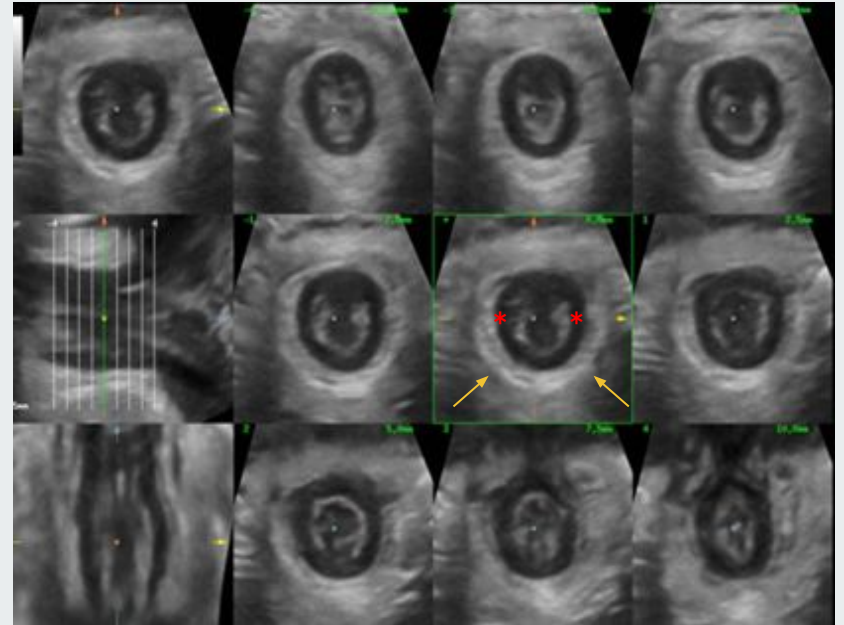
# TÉCNICA

**3-** Se realizan adquisiciones volumétricas 3D en plano axial durante reposo, valsalva y en contracción máxima del suelo pélvico.



**Figura 3-** Reconstrucción 3D de corte axial. Representación estándar de las estructuras del piso pélvico femenino. Sínfisis pubiana (S), uretra (U), vagina (V), ano (A) y haz puborrectal del MEA (flechas rojas)

**4-** Por último se estudian los esfínteres anales, con cortes longitudinales y axiales de todo el canal y con reconstrucciones 3D.



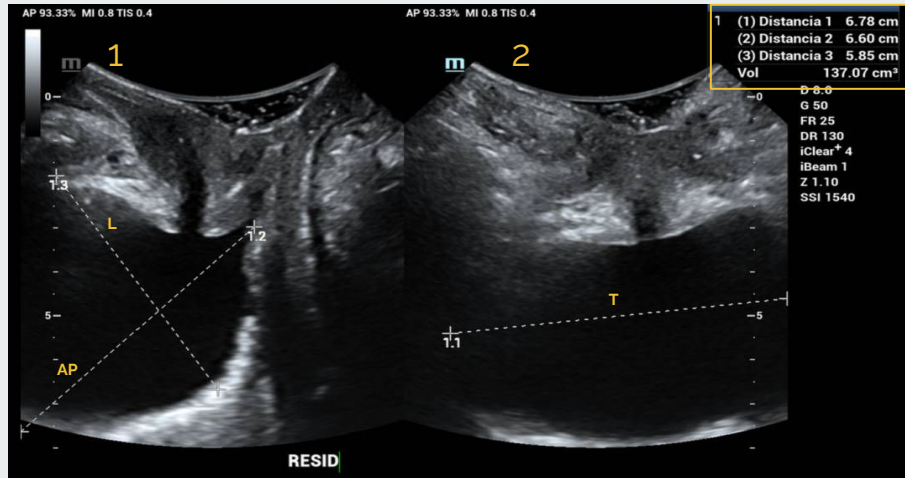
**Figura 4-** Esfínter anal en reposo. Planos ortogonales y cortes axiales renderizados. Esfínter anal interno (asteriscos) y esfínter anal externo (flechas amarillas)

# - COMPARTIMENTO ANTERIOR -

## RESIDUO POST MICCIONAL

El cálculo del volumen residual de orina tras la micción es el primer paso a realizar, pues traduce disfunción del vaciado.

Hay múltiples fórmulas para estimar el volumen dependiendo de la vía que utilicemos, una es multiplicando el diámetro máximo transversal por el longitudinal por el antero-posterior multiplicado por la constante 0.52.

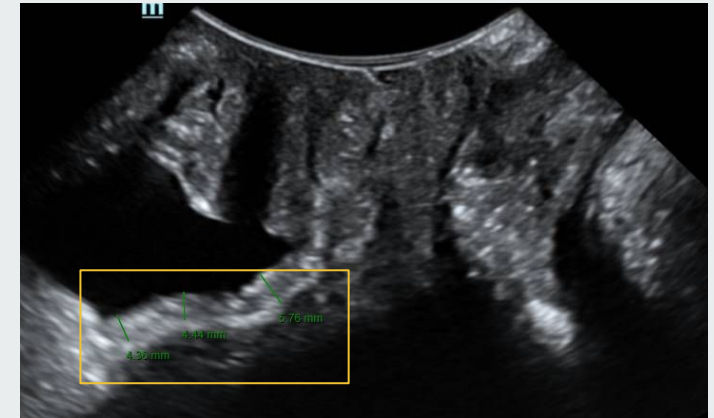


**Figura 5-** Plano medio sagital (1) y plano axial (2). Cálculo automático del volumen postmiccional multiplicando los diámetros máximos: transversal (T) x anteroposterior (AP) x longitudinal (L)

## ESPESOR DE LA PARED VESICAL

El grosor del detrusor se ha asociado con hiperactividad del mismo aunque no con síntomas de disfunción de vaciado. Se ha establecido valor de anomalía 5 mm o mayor.

Se mide de borde interno a borde externo de la pared perpendicularmente a la mucosa vesical sobre el plano mediosagital, calculando un promedio de 3 medidas. Debe medirse tras la micción.



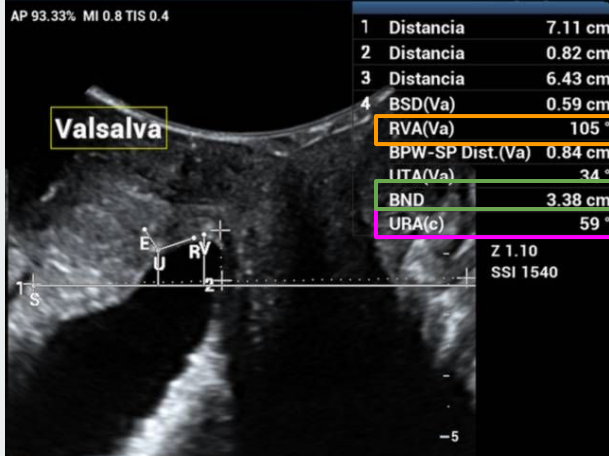
**Figura 6-** Plano medio sagital. Medidas del grosor de la pared vesical (recuadro amarillo)

# - COMPARTIMENTO ANTERIOR -

## HIPERMOTILIDAD URETRAL

La uretra se visualiza por debajo de la sínfisis del pubis como una imagen hipoeoica de trazo recto o con ligera angulación (ángulo uretral, AU) no mayor de 30°.

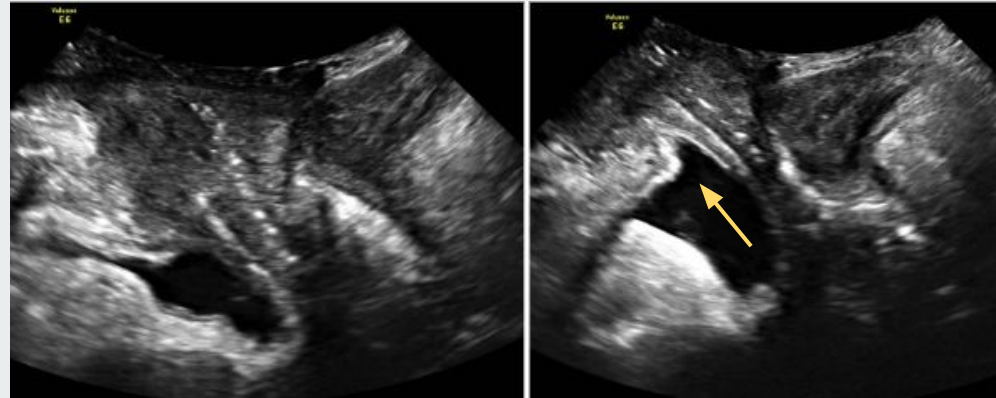
La incontinencia de orina de esfuerzo puede ser debida a un exceso de movilidad de la uretra "hipermovilidad uretral". Por ecografía se puede objetivar con distintas mediciones: 1) **ángulo de rotación uretral**, 2) **descenso del esfínter uretral** y 3) **ángulo uretrovesical posterior**.



**Figura 7** - Plano medio sagital, en reposo y valsalva. Ángulo de Rotación Uretral (URA) durante valsalva.

## PRESENCIA DE "FUNNELING" URETRAL

La embudización o "funneling" del cuello vesical es la abertura del cuello vesical al realizar el esfuerzo. Se asocia normalmente a incontinencia de orina de esfuerzo y traduce un defecto en la función del esfínter. También se puede asociar a la existencia de una contracción no inhibida del detrusor.

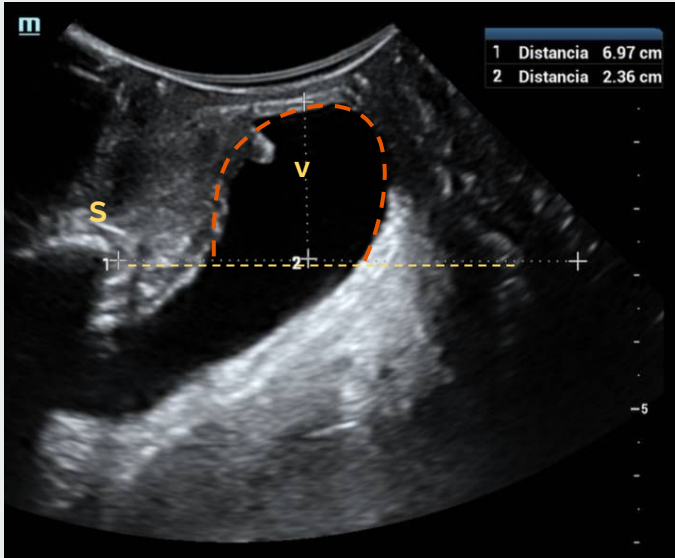


**Figura 8**- Corte sagital 2D, en reposo y valsalva respectivamente. La flecha amarilla indica la embudización durante la maniobra de valsalva.

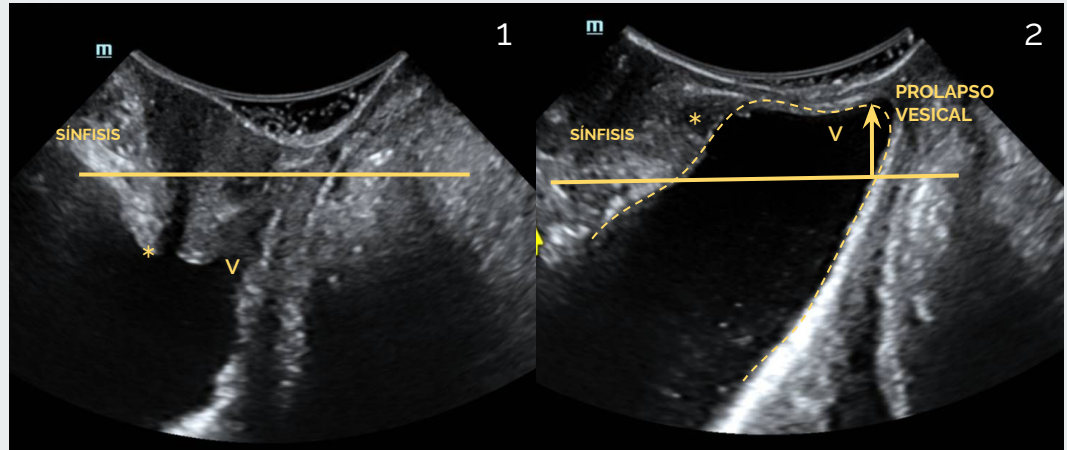
# - COMPARTIMENTO ANTERIOR -

## CISTOCELE

Es el descenso de la vejiga con la maniobra de Valsalva por debajo de la sínfisis del pubis. Cuando es  $\geq 10$  mm debe considerarse clínicamente significativo.



**Figura 9-** Corte sagital con Valsalva. Se observa prolapsos de la vejiga (línea discontinua roja por debajo de la línea horizontal subpubiana: 23mm). Sínfisis (S), Vejiga (V)



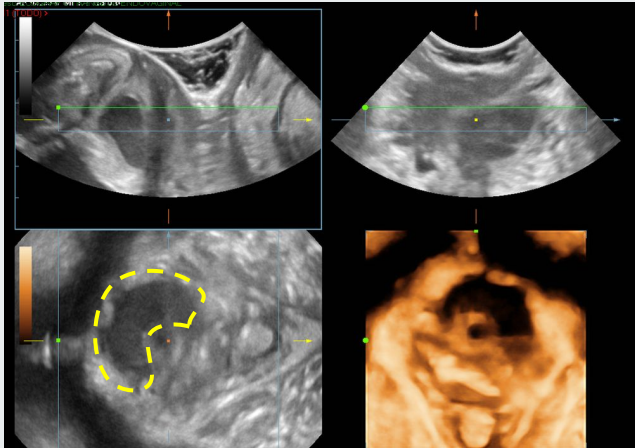
**Figura 10-** Cistocele. En la imagen 1 se observa en reposo el cuello vesical (\*) y la base de la vejiga (V). En la imagen B en Valsalva el cuello vesical y la base de la vejiga se desplazan en sentido posteroinferior sobrepasando la línea horizontal subpubiana.

# - COMPARTIMENTO ANTERIOR -

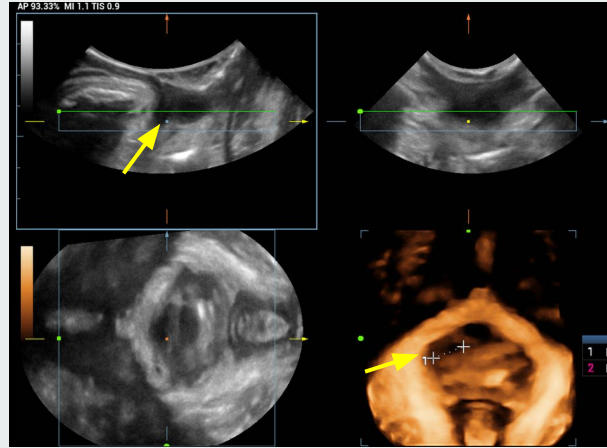
## PRESENCIA DE QUISTES Y DIVERTÍCULOS URETERALES

Ocasionalmente una protuberancia de la pared vaginal anterior o posterior resultará ser debido a:

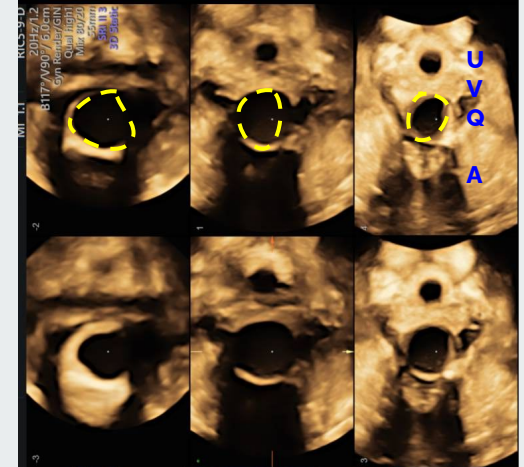
- Divertículo uretral: imagen anecoica, de forma irregular, localizado en pared vaginal anterior en los dos tercios distales de la uretra, comunicado con la misma.
- Quiste mesonéfrico o del conducto de Gartner: de la pared antero lateral de la vagina.
- Quistes del conducto de Skene: posterolaterales al meato uretral.



**Figura 11-** Divertículo uretral anterior en ecografía 3D. La reconstrucción 3d ilustra claramente la ubicación y extensión del divertículo (línea discontinua amarilla)



**Figura 12-** Quiste de Skene en ecografía 3D de suelo pélvico. La reconstrucción 3d ilustra claramente la ubicación y extensión del quiste.(flechas amarillas)



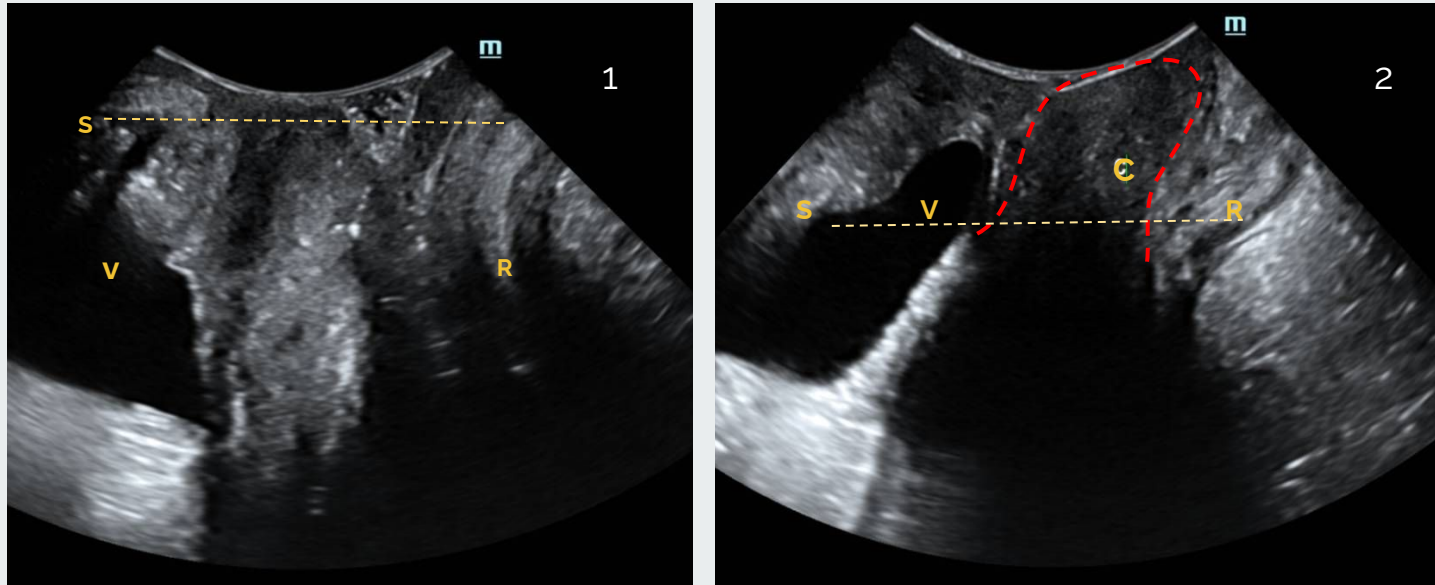
**Figura 13-** Ecografía 3d corte axial. Quiste de la pared posterior de la vagina (Q- líneas discontinuas amarillas), Uretra (U), Vagina (V) Y ano (A).



## - COMPARTIMENTO MEDIO -

### COLPOCELE

El punto de corte para considerar un prolapso uterino significativo es cuando el cérvix se encuentra a 15 mm por encima de la sínfisis del pubis. Se puede clasificar como leve hasta 3 cm, moderado 3-6 cm, o severo mayor a 6 cm.

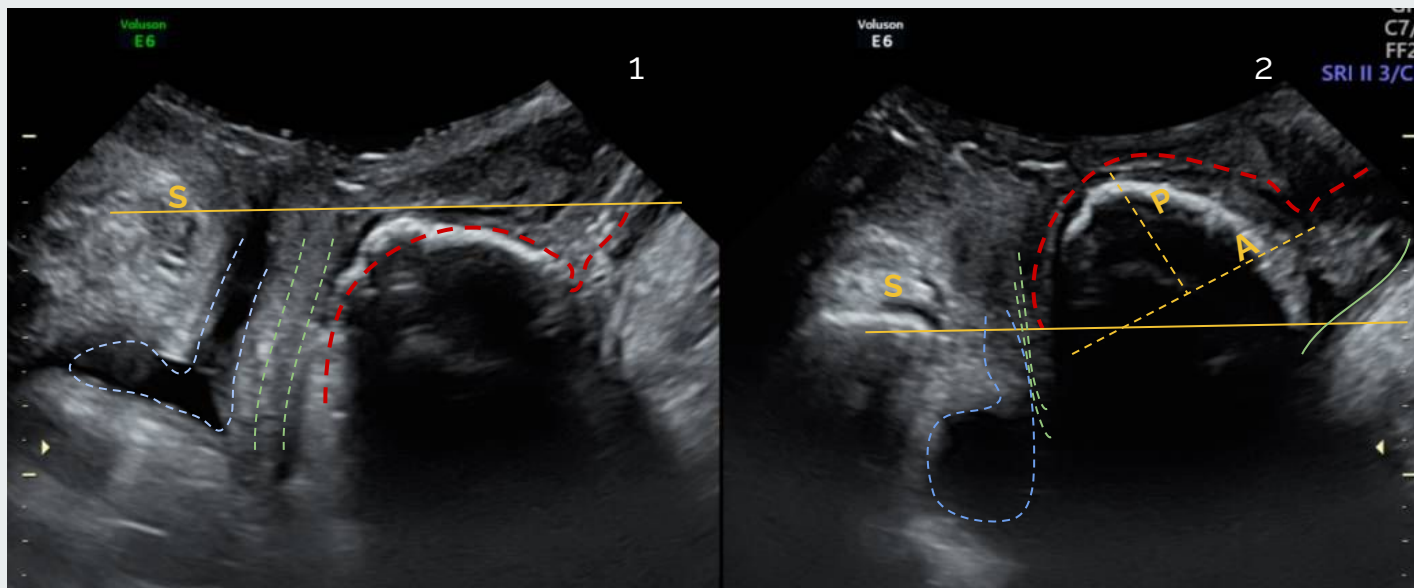


**Figura 13-** Corte medio sagital, en reposo (1) y en valsalva (2). Colpocèle - Cistocèle. Se aprecia descenso del útero (línea discontinua roja) por debajo de la línea horizontal subpúbica (línea amarilla) y descenso de la vejiga. Símfisis del pubis (S), vejiga (V), recto (R), cuello uterino (C).

## - COMPARTIMENTO POSTERIOR -

### RECTOCELE

Es visible como una discontinuidad en la pared anterior de la muscularis anorrectal a nivel de la unión anorrectal. Se mide el ancho y la profundidad y se considera un descenso significativo de la ampolla rectal a partir de 15 mm por debajo de la sínfisis del pubis.

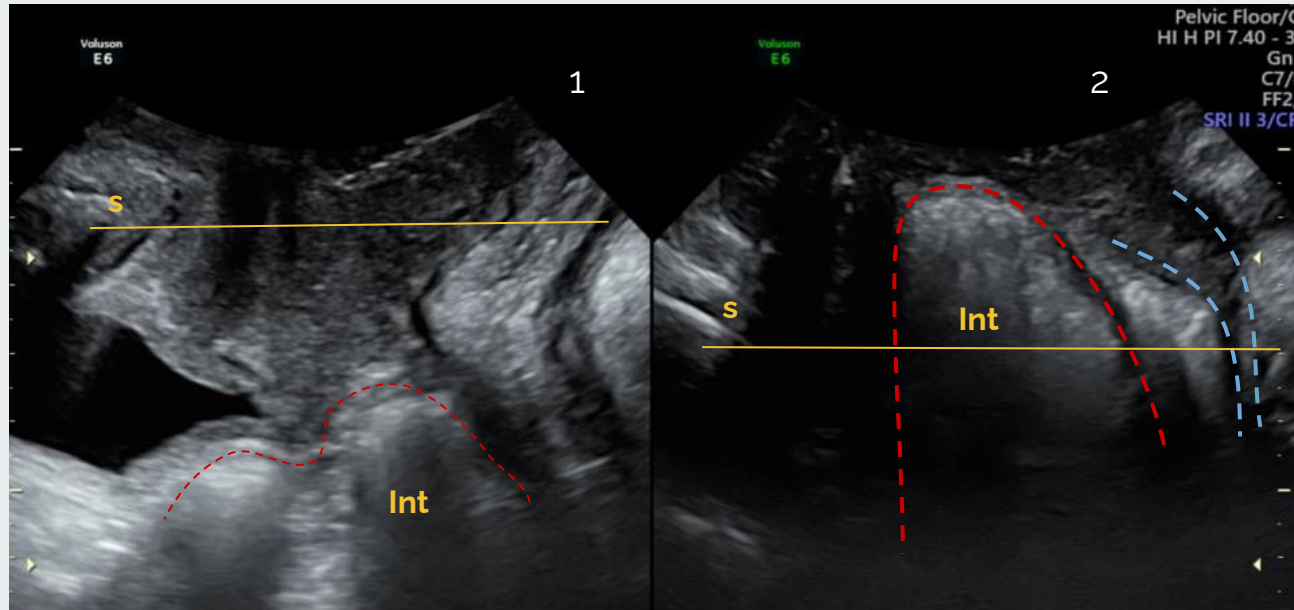


**Figura 14-** Corte medio sagital 2D en reposo (1) y en valsalva (2). Se visualiza un Rectocele verdadero típico en la línea discontinua roja. Se mide la profundidad (P) y el ancho (A).

## - COMPARTIMENTO POSTERIOR -

### ENTEROCELE

Es el descenso del intestino, anterior a la unión ano-rectal. La presencia de peristalsis intestinal puede ayudar al diagnóstico.

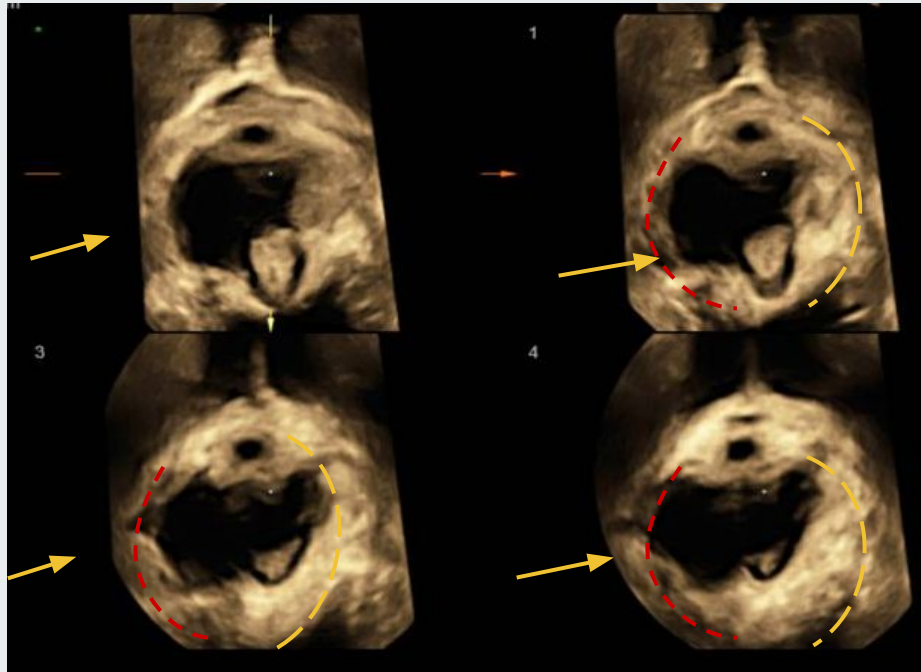


**Figura 15-** Enterocoele lleno de intestino delgado, como se ve en el plano sagital medio, en reposo (1) y durante Valsalva (2). S: sínfisis del pubis, Int: intestino.

# EVALUACIÓN DEL MÚSCULO ELEVADOR DEL AÑO

## AVULSIÓN

El macrotrauma o la avulsión del MEA es la lesión muscular del suelo pélvico más importante, definiéndose como la desinserción del haz puborrectal. Es particularmente común en mujeres después del parto vaginal y del parto con fórceps. Se evalúa durante la contracción.



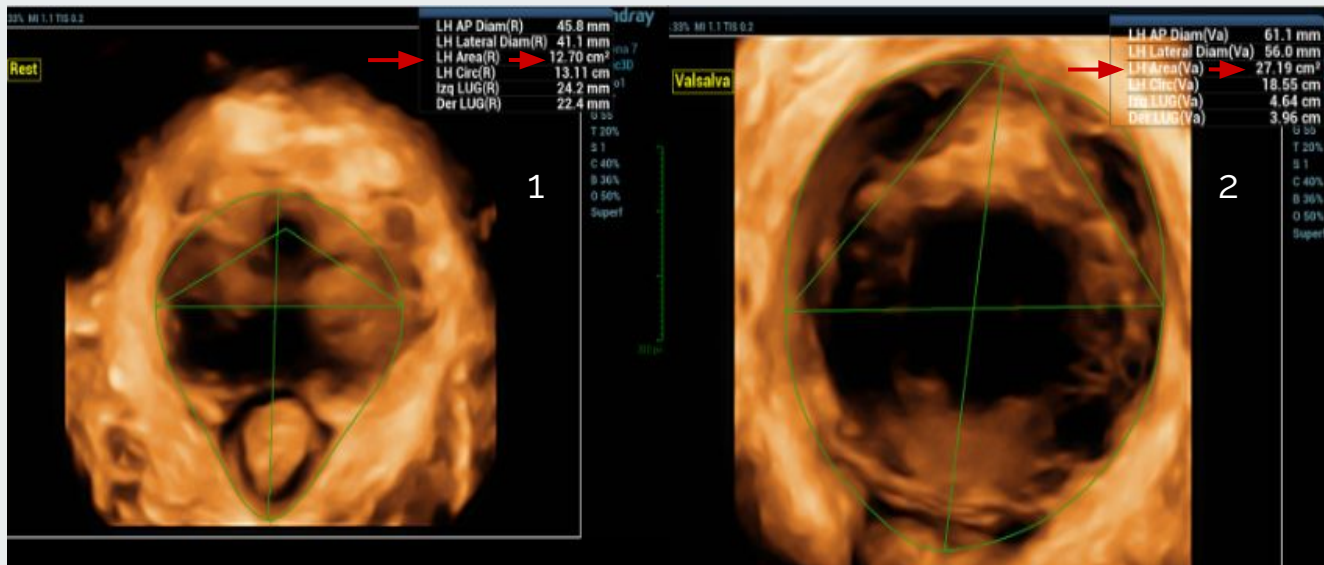
Reduce la fuerza de contracción y agranda el hiato del elevador del ano

**Figura 16-** Volumen renderizado (plano axial, ecografía 3D translabial). Avulsión puborrectal del lado derecho (línea discontinua roja y flecha amarilla). Haz puborrectal izquierdo indemne (línea discontinua amarilla)

# EVALUACIÓN DEL ÁREA DEL HIATO UROGENITAL

## BALONAMIENTO

El microtrauma o ballooning se ha definido como un aumento de más del 20% del área del hiato del elevador durante valsalva. El área del hiato urogenital normal se determinó hasta 25 cm<sup>2</sup> durante el valsalva. Se considera balonamiento leve hasta 30 cm<sup>2</sup>, moderado hasta 35 cm<sup>2</sup>, grave hasta 40 cm<sup>2</sup> y severo cuando es mayor a 40 cm<sup>2</sup>.

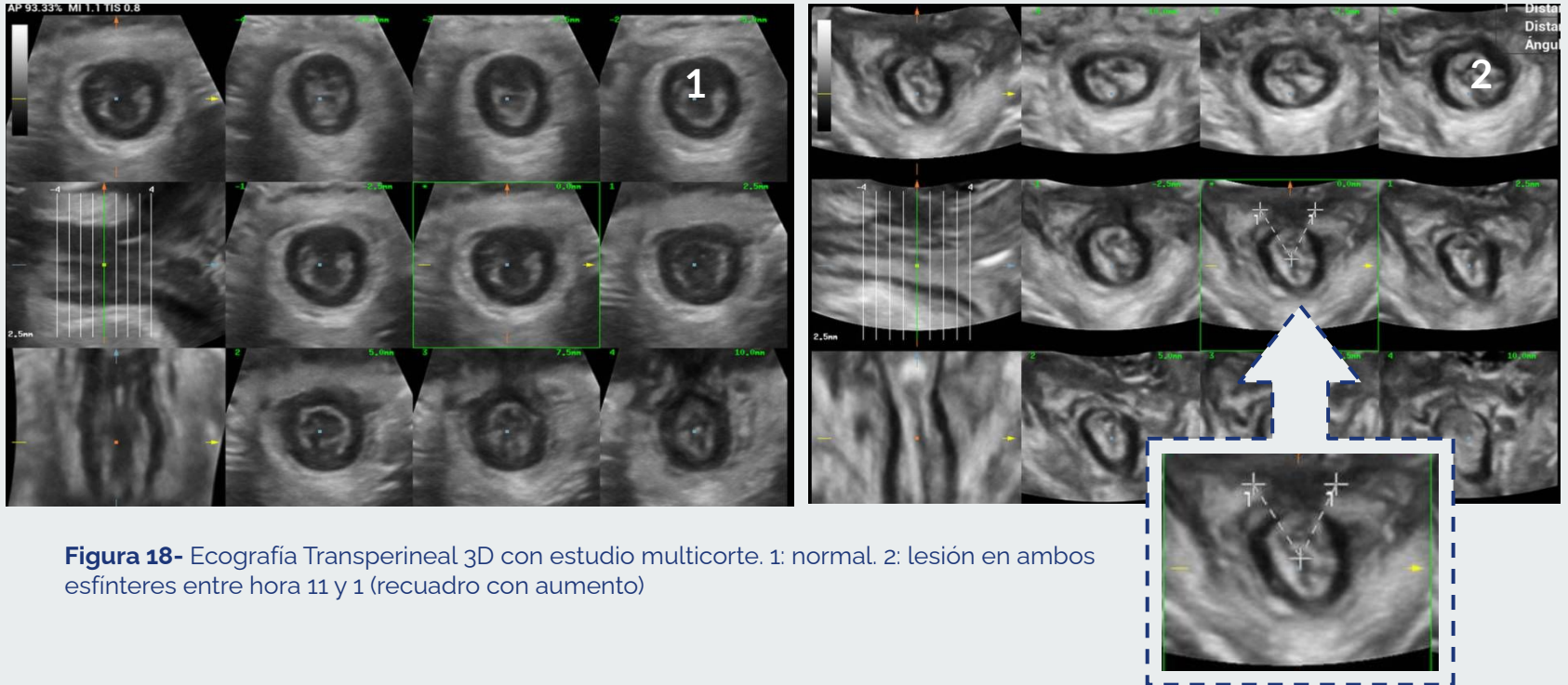


Riesgo de prolapso y recurrencia post quirúrgica

**Figura 17-** Volumen renderizado (plano axial, ecografía 3D translabial). Medida del área del Hiato Urogenital: 1- en reposo mide 12.7 cm<sup>2</sup> (flecha roja) y durante valsalva máximo mide 27.19cm<sup>2</sup> (flecha roja) balonamiento leve.

# EVALUACION DEL ESFÍNTER ANAL

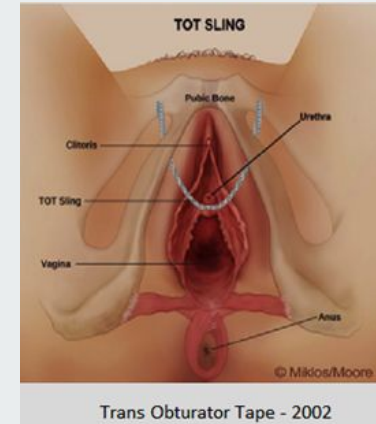
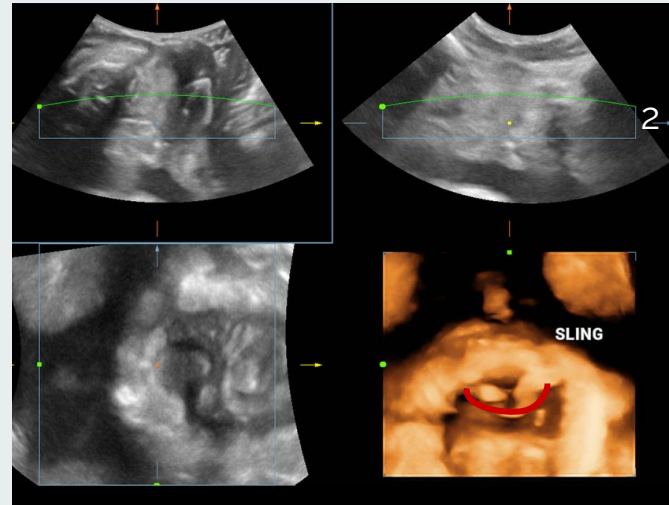
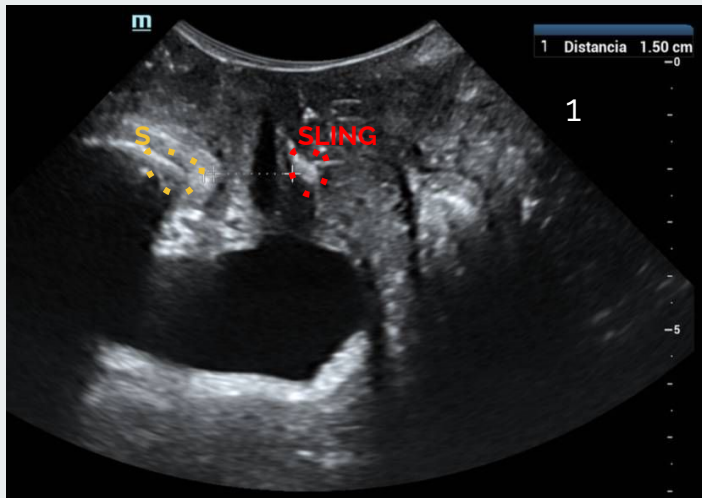
La mucosa anal normal se visualiza como un área ecogénica central rodeada por un anillo hipoeoico que representa el esfínter anal interno y el tejido externo hiperecogenico representa el esfínter anal externo. La lesiones aparecen como una discontinuidad de los anillos.



**Figura 18-** Ecografía Transperineal 3D con estudio multicorte. 1: normal. 2: lesión en ambos esfínteres entre hora 11 y 1 (recuadro con aumento)

## SLING SUBURETRAL

Los implantes sintéticos suburetrales para tratar la incontinencia urinaria son generalmente de polipropileno y se identifican fácilmente con ETP ya que son muy ecogénicos. Los implantes son muy difíciles de detectar con otros métodos, como RM y radiografía convencional.



**Figura 19-** Representación gráfica de colocación del sling transobturador en el tratamiento de la incontinencia urinaria.

**Figura 18-** Sling Transobturador. 1 - Se visualiza en un plano sagital medio (puntos rojos) en el tercio medio de la pared posterior de la uretra a 15mm de la sínfisis pubiana (S) y 2. el mismo Sling se visualiza en un volumen renderizado axial (línea continua roja).

## CONCLUSIÓN

**LA ECOGRAFÍA TRANSPERINEAL 2D/3D CON RECONSTRUCCIÓN MULTIPLANAR Y ULTRASONIDO TOMOGRÁFICO ES EL MÉTODO DE ELECCIÓN PARA LA EVALUACIÓN MORFOLÓGICA, ESTRUCTURAL Y DINÁMICA DEL SUELO PELVIANO FEMENINO.**

**ESTE MÉTODO PERMITE COMPRENDER MEJOR LA DINÁMICA COMPLEJA DE LAS DISFUNCIONES CON MOVIMIENTOS FISIOLÓGICOS (CONTRACCIÓN, REPOSO, VALSALVA) DURANTE EL ESTUDIO, EVALUAR EL PLANO AXIAL DE LAS ESTRUCTURAS ANATÓMICAS Y DETERMINAR LA POSICIÓN DEL SLING SUBURETRAL EN PACIENTES OPERADAS.**



# BIBLIOGRAFÍA

---

1. Carrillo, K, Sanguinetti, A. Anatomía del suelo pélvico. Rev. Med. Clin. Condes - 2013;24(2) 185-189
2. Flusberg, M, Kobi, M, Bahrami, S, Multimodality Imaging Of Pelvic Floor Anatomy, Springer Nature . 2019
3. Prieto-Andray C, Torres-Lacomba M, Navarro-Brazalez B. Ecografía para la valoración del suelo pélvico femenino. Revisión sistemática. Fisioterapia. 2017;39(4):166-173.
4. Majida M, Braekken I, Saltyt K, Et al. Validation of three dimensional perineal ultrasound and magnetic resonance imaging measurements of the pubovisceral muscle at rest. Ultrasound Obstet Gynecol 2010; (35): 715-722
5. Chamié L, Duarte Ferreira M, Caiado A. Translabial US and Dynamic MR Imaging of the Pelvic Floor: Normal Anatomy and Dysfunction. RSNA. 2018;38:287-308
6. Dietz H P. Pelvic floor ultrasound: a review. Am J Obstet Gynecol 2010; 321-334.
7. Sociedad Española de Ginecología y Obstetricia. Guía de Asistencia Práctica: Ecografía de suelo pélvico. Prog Obstet Ginecol 2019;62(1):92-102.
8. Valencia JA, Quinta U, Sol E, Lote MB. Evaluación del suelo pélvico mediante ecografía introital. Revista peruana de ginecología y obstetricia. 2016;(8)23-47